



## ATESTADO

Atestamos que o servidor (a) MARA RUBIA BARBOSA SOARES SILVA  
devera ter seu atestado acatado ate o dia de hoje, retornando de forma gradual as suas  
atividades laborais.

DIB:22/07/2019 DCB:14/08/2019

Ibimirim, 14 de Agosto de 2019.

### JUNTA MÉDICA EXAMINADORA

**Leonardo F Riegert**  
CRM-PE. 18916  
Médico do Trabalho

Carimbo, assinatura e CREMEPE

*Dra. Erika Gondim*  
CRM 18918

Carimbo, assinatura e CREMEPE



## ATESTADO

Atestamos que o servidor (a) MARIA ALMEIDA CALADO, deverá permanecer nas suas atividades laborais.

Ibimirim, 14 de Agosto de 2019.

### JUNTA MÉDICA EXAMINADORA

Leonardo F. Rieger  
CRM-PE. 18916  
Médico do Trabalho

Carimbo, assinatura e CREMEPE

Dra. Erika Gondim  
CRM - 18918

Carimbo, assinatura e CREMEPE



**ATESTADO**

Atestamos que o servidor (a) MARIA BETANIA DA SILVA devera ter seu atestado acatado.

DIB:22/07/2019 DCB:01/08/2019.

Ibimirim, 14 de Agosto de 2019.

**JUNTA MÉDICA EXAMINADORA**

Leonardo F Riegert  
CRM-PE 18916  
Médico do Trabalho

Carimbo, assinatura e CREMEPE

Dra. Erika Gondim  
CRM - 10318

Carimbo, assinatura e CREMEPE



## ATESTADO

Atestamos que o servidor (a) MARIA NEVES DA SILVA devera retornar suas atividades laborais.

Ibimirim, 14 de Agosto de 2019.

### JUNTA MÉDICA EXAMINADORA

Leonardo F. Riegert  
CRM-PE. 18918  
Médico do Trabalho

Carimbo, assinatura e CREMEPE

Dra. Erika Gondim  
CRM - 18918

Carimbo, assinatura e CREMEPE



## ATESTADO

Atestamos que o servidor (a) ORLANDO EVANGELISTA SILVA devera ser readaptado, sendo reavaliado em 60 dias.

Ibimirim, 14 de Agosto de 2019.

**JUNTA MÉDICA EXAMINADORA**

Leonardo F Riegert  
CRM-PE. 16916  
Médico do Trabalho

Carimbo, assinatura e CREMEPE

Dra. Erika Gondim  
CRM - 16916

Carimbo, assinatura e CREMEPE



## PARECER DA JUNTA MÉDICA EXAMINADORA

Colaborador (a) ORLANDO EVANGELISTA SILVA, portadora de HAS, concursado na função Pintor há aproximadamente 05 anos, vítima de acidente automobilístico há 26 anos ocasionado trauma em MID e Quadril, devera ser readaptado, sendo reavaliado com 60 dias.

EM USO: Diclofenaco de Sódio.

### Exame físico Membro Inferior Direito:

Colaborador apresenta marcha claudicante com encurtamento do membro inferior direito de aproximadamente 03cm , e atrofia de coxa e perna direita, força muscular discretamente diminuída (Grau IV na classificação MRC)

OBS: Colaborador não devera exercer uma função que necessite carregamento e levantamento de peso, esforços físicos, ortostatismo por longos períodos,.

Ibimirim, 14 de Agosto de 2019.

### JUNTA MÉDICA EXAMINADORA

Leonardo F Riegert  
CRM-PE 18916  
Médico do Trabalho

Carimbo, assinatura e CREMEPE

Dra. Erika Gondim  
CRM - 18918

Carimbo, assinatura e CREMEPE



## ATESTADO

Atestamos que o servidor (a) SERGIO RICARDO JACOME DE FIGUEIREDO  
devera ter seu atestado acatado.

DIB:22/07/2019 DCB:20/09/2019.

Ibimirim, 14 de Agosto de 2019.

### JUNTA MÉDICA EXAMINADORA

Leonardo F. Riegert  
CRM-PE. 18916  
Médico do Trabalho

Carimbo, assinatura e CREMEPE

Dra. Erika Gondim  
CRM - 18918

Dra. Erika Gondim  
CRM - 18918

Carimbo, assinatura e CREMEPE



**ATESTADO**

Atestamos que o servidor (a) ANA MARIA DE OLIVEIRA MARINHO deverá ser readaptada seguindo as recomendações do laudo medico.

Ibimirim , 14 de Agosto de 2019. .

**JUNTA MÉDICA EXAMINADORA**

**Leonardo F Rieger**  
CRM-PE. 18918  
Médico do Trabalho

Carimbo, assinatura e CREMEPE

**Dra. Erika Gondim**  
CRM 18918

Carimbo, assinatura e CREMEPE





## ATESTADO

Atestamos que o servidor (a) EDCLE AMARAL NOBRE devera permanecer readaptada tendo seu atestado acatado ate o dia de hoje.

Ibimirim, 14 de Agosto de 2019.

**JUNTA MÉDICA EXAMINADORA**

Leonardo F. Riegert  
CRM-PE 18916  
Médico do Trabalho

Carimbo, assinatura e CREMEPE

Dra. Erika Gondim  
CRM - 18918

Carimbo, assinatura e CREMEPE



## ATESTADO

Atestamos que o servidor (a) EDVANILDA MARIA SOARES BARBOSA DE BRITO não devera ter seu atestado acatado.

Ibimirim, 14 de Agosto de 2019.

### JUNTA MÉDICA EXAMINADORA

Leonardo F. Riegert  
CRM-PE 18916  
Médico do Trabalho

Carimbo, assinatura e CREMEPE

Dra. Erika Gondim  
CRM - 8918

Carimbo, assinatura e CREMEPE



## PARECER DA JUNTA MÉDICA EXAMINADORA

Colaborador (a) EDVANILDA MARIA SOARES BARBOSA DE BRITO portadora de DM, exerce a função de professora há aproximadamente 22 anos durante ato pericial relata nódulo vocal em ato pericial não apresenta rouquidão ou disfonia. Devera retornar as suas atividades laborais de forma gradativa.

Não devera ter seu atestado acatado

CID: J38.2

EM USO: Glimepirida.

Exame físico:

Não apresenta ronquidão e disfonia.

OBS: Não apresenta incapacidade laboral durante avaliação da junta medica.  
No período da declaração emitido pela fonodíloga não houve comprovação de acompanhamento com medico assistente.

Ibimirim , 14 de Agosto de 2019.

**JUNTA MÉDICA EXAMINADORA**

Leonardo F Riegert  
CRM-PE. 18918  
Médico do Trabalho

Carimbo, assinatura e CREMEPE

Dra. Enka Gondim  
CRM - 18918

Carimbo, assinatura e CREMEPE

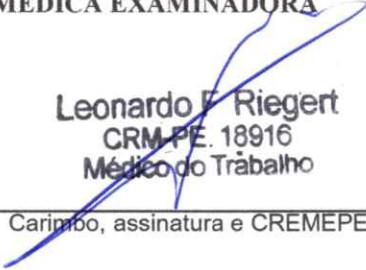


## ATESTADO

Atestamos que o servidor (a) LUCELIA MARIA DE SOUZA E SILVA deverá ter seu atestado acatado.

Ibimirim, 14 de Agosto de 2019.

**JUNTA MÉDICA EXAMINADORA**

  
Leonardo F. Riegert  
CRM PE. 18916  
Médico do Trabalho

Carimbo, assinatura e CREMEPE

  
Dra. Erika Gandim  
CRM - 18918

Carimbo, assinatura e CREMEPE



## ATESTADO

Atestamos que o servidor (a) ALICE JAKELINE SANTOS DE SOUZA, deverá permanecer readaptada sendo reavaliada com 30 dias.

Ibimirim, 28 de Agosto de 2019.

**JUNTA MÉDICA EXAMINADORA**

  
Leonardo F. Riegert  
CRM-PE 18916  
Médico do Trabalho

Carimbo, assinatura e CREMEPE

  
Dra. Erika Gondim Paiva  
CRM 18918

Carimbo, assinatura e CREMEPE



## PARECER DA JUNTA MÉDICA EXAMINADORA

Colaborador (a) ALICE JAKELINE SANTOS DE SOUZA, portadora de HAS, DM, exerce a função de Professora há aproximadamente 20 anos, devera permanecer readaptada sendo reavaliada com 30 dias.

OBS: Apresenta aumento de dose de medicação realizada no dia 27/08/2019.

CID: F32//F41.9.

EM USO: Não precisa com exatidão os medicamentos.

### EXAME MENTAL:

A pericianda conhece o propósito do exame. Apresenta vestida de maneira bem simples e com boa higiene. Esta lúcida e orientada. Não exhibe facie de sofrimento subjetivo, boa iniciativa e colaboração, compreende as perguntas e contesta de tônus normal. Não evidencio alterações cognitivas ou transtornos psicóticos, tais como delírios, alucinações e desagregações. Igualmente não manifesta conduta que indique transtorno na sua personalidade, não se observa um status de ansioso-depressivo. Senso crítico e ético preservado, linguagem verbal normal. Não apresenta humor de tônus de vontade depressivo. Inteligência global sem comprometimento. Encontra-se chorosa durante ato pericial.

Ibimirim, 28 de Agosto de 2019.

### JUNTA MÉDICA EXAMINADORA

Leonardo F. Riegert  
CRM-PE 18916  
Médico do Trabalho

Carimbo, assinatura e CREMEPE

Dra. Briza Gondim Palma  
CRM: 18918

Carimbo, assinatura e CREMEPE



**ATESTADO**

Atestamos que o servidor (a) ALINE BEZERRA SOBRINHO devera ter seu atestado acatado:

DIB:11/07/2019 DCB:25/07/2019

DIB:26/07/2019 DCB:09/08/2019

Ibimirim , 28 de Agosto de 2019.

**JUNTA MÉDICA EXAMINADORA**

**Leonardo F Riegert**  
CRM-PE. 18916  
Médico do Trabalho

Carimbo, assinatura e CREMEPE.

**Dra. Erika Gondim Paiva**  
CRM: 18918

Carimbo, assinatura e CREMEPE





## PARECER DA JUNTA MÉDICA EXAMINADORA

Colaborador (a) ALINE BEZERRA SOBRINHO, nega comorbidades, concursada na função de TÉCNICA DE ENFERMAGEM há aproximadamente 05 anos, devera ter seu atestado acatado.

CID: Z94.7//Z54.0.

DIB:11/07/2019 DCB:25/07/2019

DIB:26/07/2019 DCB:09/08/2019

EM USO: Zypred//Oftpred.

Ibimirim , 28 de Agosto de 2019.

### JUNTA MÉDICA EXAMINADORA

Leonardo F Riegen  
CRM-PE 18916  
Médico do Trabalho

Carimbo, assinatura e CREMEPE

Dra. Erika Goulart Paiva  
CRM 18916

Carimbo, assinatura e CREMEPE





## ATESTADO

Atestamos que o servidor (a) ANA CRISTINA PEREIRA DE ARAUJO devera permanecer readaptada sendo reavaliada com 30 dias.

DIB: 15/08/2019 DCB:28/0/2019.

Ibimirim, 28 de Agosto de 2019.

**JUNTA MÉDICA EXAMINADORA**

**Leonardo F. Riegert**  
CRM-PE: 18916  
Médico do Trabalho

Carimbo, assinatura e CREMEPE

**Dra. Erika Gondim Pinto**  
CRM: 18918

Carimbo, assinatura e CREMEPE

## PARECER DA JUNTA MÉDICA EXAMINADORA

Colaborador (a) ANA CRISTINA PEREIRA DE ARAUJO, nega comorbidades, exerce a função Professora há aproximadamente 05 anos, submetida a novo ajuste terapêutico, devendo permanecer readaptada, sendo reavaliada com 30 dias.

Deve ser readaptada e reavaliada com 30 dias.

DIB: 15/08/2019 DCB:28/0/2019.

CID: F41.2//Z73.0.

EM USO: Mitazarpina//Noctiden//Velija.

### EXAME MENTAL:

A pericianda conhece o propósito do exame. Apresenta vestida de maneira bem simples e com boa higiene. Esta lúcida e orientada. Não exhibe facie de sofrimento subjetivo, boa iniciativa e colaboração, compreende as perguntas e contesta de tônus normal. Não evidenciam alterações cognitivas ou transtornos psicóticos, tais como delírios, alucinações e desagregações. Igualmente não manifesta conduta que indique transtorno na sua personalidade, não se observa um status de ansioso-depressivo. Senso crítico e ético preservado, linguagem verbal normal. Não apresenta humor de tônus de vontade depressivo. Inteligência global sem comprometimento.

Ibimirim, 28 de Agosto de 2019.

### JUNTA MÉDICA EXAMINADORA

Leonardo F Rieger  
CRM-PE. 18918  
Médico do Trabalho

Carimbo, assinatura e CREMEPE

Dra. Bruna Gonçales Peres  
CRM-PE. 18918

Carimbo, assinatura e CREMEPE





## ATESTADO

Atestamos que o servidor (a) ANA FLAVIA DA SILVA, devera ter seu atestado  
acatado do dia 06/08/2019 ate o dia 21/08/2019.

DIB:06/08/2019 DCB:21/08/2019 (Acatado)

DIB:21/08/2019 DCB:26/08/2019

Ibimirim , 28 de Agosto de 2019.

### JUNTA MÉDICA EXAMINADORA

Leonardo F. Riegert  
CRM-PE. 18916  
Médico do Trabalho

Carimbo, assinatura e CREMEPE

Dra. Erika Gondim Peitua  
CRM 18918

Carimbo, assinatura e CREMEPE

## PARECER DA JUNTA MÉDICA EXAMINADORA

Colaborador (a) ANA FLAVIA DA SILVA, portadora de HAS, concursada na função de Professora há aproximadamente 05 anos, devera ter seu atestado acatado do dia 06/08/2019 ate o dia 21/08/2019.

CID: J0.40//I10

DIB:06/08/2019 DCB:21/08/2019

DIB:21/08/2019 DCB:26/08/2019

EM USO: Furosemida//Enalapril.

OBS: Não apresenta incapacidade laboral durante avaliação da junta medica.

Ibimirim , 28 de Agosto de 2019.

### JUNTA MÉDICA EXAMINADORA

Leonardo F. Riegert  
CRM-PE. 18916  
Médico do Trabalho

Carimbo, assinatura e CREMEPE

Dra. Brila Gondim Paiva  
CRM: 18918

Carimbo, assinatura e CREMEPE






## ATESTADO

Atestamos que o servidor (a) ANA PAULA RODRIGUEZ DE AMORIM,  
devera permanecer readaptada, sendo reavaliada em 30 dias.

Ibimirim, 28 de Agosto de 2019.

### JUNTA MÉDICA EXAMINADORA

  
LEONARDO F. RIEGERT  
CRM/PE. 18916  
Médico do Trabalho  
Carimbo, assinatura e CREMEPE

  
Dra. Brígia Gondim Paiva  
CRM: 18918  
Carimbo, assinatura e CREMEPE



## PARECER DA JUNTA MÉDICA EXAMINADORA

Colaborador (a) ANA PAULA RODRIGUEZ DE AMORIM, portadora de HAS, concursada na função de professora há aproximadamente 22 anos, durante ato pericial apresenta ronquidão em sua voz. Devera permanecer readaptada, sendo reavaliada em 30 dias.

CID: R49.

EM USO: Hctz//Losartana.

EXAME FISICO:

Apresenta disfonia durante avaliação da junta medica.

EXAMES COMPLEMENTARES EM ANEXO:

-Videolaringoscopia (23/05/2019)

Ibimirim , 28 de Agosto de 2019.

**JUNTA MÉDICA EXAMINADORA**

  
Leonardo F Riegert  
CRM-PE: 18918  
Médico do Trabalho  
Carimbo, assinatura e CREMEPE

  
Dra. Brilka Gândim Peina  
CRM: 18618  
Carimbo, assinatura e CREMEPE



## ATESTADO

Atestamos que o servidor (a) JOSENALDO BEZERRA ROLIM, de vera ser reavaliado em 30 dias.

Ibimirim, 28 de Agosto de 2019.

JUNTA MÉDICA EXAMINADORA

Leonardo F. Riegert  
CRM-PE 18916  
Médico do Trabalho

Carimbo, assinatura e CREMEPE

Dra. Erika Gondim Paiva  
CRM: 18918

Carimbo, assinatura e CREMEPE





## PARECER DA JUNTA MÉDICA EXAMINADORA

Colaborador (a) JOSENALDO BEZERRA ROLIM, transplantado renal há 10 anos , em tratamento para Câncer de próstata, realizado sessões de radioterapia no HCP, exercia a função de Vigilante, devendo ser reavaliado há 30 dias.

EM USO: Tacrolimus//Mifortic//Prednisona.

Ibimirim, 28 de Agosto de 2019.

### JUNTA MÉDICA EXAMINADORA

Leonardo F Riegert  
CRM-PE 18816  
Médico do Trabalho

Carimbo, assinatura e CREMEPE

Dra. Erika Gonçim Paiva  
CRM: 14918

Carimbo, assinatura e CREMEPE





Documento Assinado Digitalmente por: WANESSA LARISSA DE OLIVEIRA COUTO ARRUDA  
Acesse em: <https://ctce.tce.pe.gov.br/epp/validaDoc.seam> Código do documento: d3e4b6b7-fa8d-4370-93b2-7f7594320b0d

## Relatório de Tratamento Radioterápico

Recife, 29/5/2019

Prezado(a):

Estamos enviando um resumo do tratamento de paciente encaminhado pôr V. Sa., e efetuado em nosso Instituto.

**Paciente:** Josenaldo Bezerra Rolim

**Registro:** 2000697

**CID:** C61 C61 - Neoplasia Maligna da Próstata

**Resumo Clínico:** Tumor Prostata

**Tratamento Radioterápico:** Paciente irradiado com **Fótons** de energia nominal **6 MV** gerados com acelerador linear de partículas **ONCOR (SIEMENS)**.

Período de Tratamento: 08/ ABR 2019 a 04/ JUN 2019

Região de tratamento: PTV 50

Dose Tumor dia: 200 cGy

Dose Tumor Total: 5000 cGy

Região de tratamento: PTV 74

Dose Tumor dia: 200 cGy

Dose Tumor Total: 2400 cGy

Paciente simulado no CT para planejamento de tratamento radioterápico na Técnica Conformacional "3D".

Roberta Kramer  
Médica  
CRM 20840

**Dra. Roberta Kramer CRM:20840**

Real Hospital Português de Beneficência em Pernambuco  
Av. Gov. Agamenon Magalhães, 4760 - Paissandu, Recife - PE, 52010-902 Telefone: (81) 3416-1122  
Real Instituto de Radioterapia Telefone (81) 3612-8011/8012

1210/15 294.4	09/2019



**FARMÁCIA DE PERNAMBUCO**  
 UNIDADE AGRESTE  
 Rua Padre Félix Barreto, 20, Maurício de  
 Nassau, Caruaru-PE (próx. ao Colégio  
 Diocesano)  
 Fone: (81) 3719-9266 / 3719-9267

COMPONENTE ESPECIALIZADO DA ASSISTÊNCIA  
 FARMACÊUTICA

Nome do Paciente: Jonivaldo Bezerra  
Reilm

Medicamento: Transplante

CM: 248.393.884-15

CNS: 708.5033.0301.5915

Nome do Responsável: \_\_\_\_\_

Data do Cadastramento: 1 / 1

Grupo: \_\_\_\_\_ Número Interno: 323


**Ouvidoria: 0800.286.2828**

Documento Assinado Digitalmente por: WANESSA LARISSA DE OLIVEIRA COUTO ARRUDA  
 Acesse em: <https://tce.tce.pe.gov.br/epv/validaDoc.seam> Código do documento: d3e4b667-fa8d-4370-93b2-7f7594320bcd

09516

DATA DA CONSULTA			
DATA	HORA	SERVIÇO	ASSINATURA

O paciente só será atendido no dia marcado para a consulta e mediante apresentação deste cartão.



Cartão SUS: 327-807

RAME: 000864658

Nome: JOSEVALDO BEZERRA ROLIN

Endereço: RUA ALEXANDRE EMERENCI, 550 - BOA VISTA

Fone: 87980147249

Nascimento: 31/12/1961

Sexo: M

Rua: EDITE ROLIN DA SILVA

CNPJ: 248.793.884-15

CNS: 708503303015975

CID: \_\_\_\_\_ Estágio inicial:   /  /  

Médicos assistentes: \_\_\_\_\_

Tratamentos: ( ) Cirurgia ( ) Quimioterapia  
( ) Radioterapia ( ) Outros

DATA DA CONSULTA			
DATA	HORA	SERVIÇO	ASSINATURA
16/01/19	13:00	ONCO	Rodrigues
04/02/19	07:00	URO	Dr. Carlos
17/04/19	13h	ONCO	Dr. Rodrigo
16/01/19	Zeladoria	Rubens da	
18/03/19	07:00	URO	Dr. Carlos
16/04/19	12:00		Dr. Luiz Vinícius
12/06/19	7:00	ONCO	Dr. Rodrigo
30/09/19	8:00	DERMATO	Dr. Medeiros
13/09/19	7:00	ONCO	Rodrigues

DATA DA CONSULTA			
DATA	HORA	SERVIÇO	ASSINATURA

Documento Assinado Digitalmente por: WAINESSA LARISSA DE OLIVEIRA COUTO ARRUDA  
 Acesse em: <https://cfe.tce.pe.gov.br/epd/validaDoc.shtm> Código do documento: d3e4b6b7-fa8d-4370-93b2-7179943200bd



Documento Assinado Digitalmente por: WANESSA LARISSA DE OLIVEIRA COUTO ARRUDA  
Acesse em: <https://eccc.tce.pe.gov.br/epp/validaDoc.seam> Código do documento: d3e4b6b7-fa8d-4370-93b2-7f7594320bcd



Paciente:		De. Nasc.:	Dados do Atendimento	
JOSEVALDO BEZERRA ROLIM		31/12/1961	Data/Hora Atend.:	12/08/2019 09:05
Sexo:	Cartão SUS:	Idade:	Prontuário:	Leito:
MASCULINO	705503303015975	57 Anos 7 Meses 12	17147	
Mãe: EDITE ROLIM DA SILVA			Nº Atend.:	00235307
Endereço: RUA JOAO GOMES DA SILVA, 43 Bairro: PADRE CICERO Cep: 56580970 Cidade:			Serviço:	NEFROLOGIA
ESTA CONTA DEVERÁ SER PAGA POR RECURSOS PÚBLICOS			Profissional:	WILLINA LOLA MENDES VILAR

DEPARTAMENTO DE TRANSPLANTE

TACROLIMO 0,1MG	COMPRIMIDO AO DIA	
TACROLIMO 0,5MG	COMPRIMIDO AO DIA	
<input checked="" type="checkbox"/> MYFORTIC 360MG 2	COMPRIMIDO AO DIA	180
MYFORTIC 180MG	COMPRIMIDO AO DIA	
<input checked="" type="checkbox"/> CERTICAN 1 MG 1	COMPRIMIDO AO DIA	90
<input checked="" type="checkbox"/> CERTICAN 0,5 MG 1	COMPRIMIDO AO DIA	90
<input checked="" type="checkbox"/> PREDNISONA 5 MG 1	COMPRIMIDO AO DIA	90
PREDNISONA MG	COMPRIMIDO AO DIA	
SINOLINO MG	COMPRIMIDO AO DIA	
CICLOSPORINA 100MG	COMPRIMIDO AO DIA	
CICLOSPORINA 50MG	COMPRIMIDO AO DIA	
CICLOSPORINA 25MG	COMPRIMIDO AO DIA	
HEMATOPAZINA 50MG	COMPRIMIDO AO DIA	
SULFA (SMA + TMP) 400MG	COMPRIMIDO AO DIA	
NICOPENDILATO DE MOFETILA 50MG	COMPRIMIDO AO DIA	

*Willina Lola Mendes Vilar*  
Nefrologia  
CRM: 13174/PE

HMV - Hospital Mestre Vitalino  
Av. Amazonas, nº 175 Bairro: Luiz Gonzaga - Rodovia BR 104  
CEP: 550.164 - 30





# SIR

Paciente \_\_\_\_\_ : 521296-Josenaído Bezerra Rolim  
Data \_\_\_\_\_ : 26/12/2018  
Nº Laudo \_\_\_\_\_ : 12225921  
Dat. Nasc. \_\_\_\_\_ : 31/12/1961  
Exame: RESSONÂNCIA MAGNÉTICA DA PELVE

## TÉCNICAS DE EXAME:

Plano axial, sequência "SPIN-ECHO", contraste ponderado principalmente em T<sub>1</sub>.  
Plano axial, sequência "TURBO SPIN-ECHO", contraste ponderado principalmente em T<sub>2</sub>.  
Plano coronal, sequência "TURBO SPIN-ECHO", contraste ponderado principalmente em T<sub>2</sub>.  
Foram adquiridas sequências antes e após o uso meio de contraste intravenoso (gadolíneo).

## COMENTÁRIOS:

Próstata com morfologia conservada, medindo aproximadamente 4,8 x 4,0 x 3,1 cm com volume de 31,0 cm<sup>3</sup>.

A glândula central apresenta aspecto heterogêneo e multinodular, relacionado com hiperplasia prostática.

Na zona periférica observamos áreas nodulares mal definidas, as dominantes apresentando as seguintes dimensões e localizações:

- ápice da próstata à direita medindo 1,3 x 1,0 cm.
- base da próstata à direita medindo 1,4 x 1,4 cm.
- base da próstata à esquerda medindo 1,2 x 1,2 cm.

Achados relacionados com a doença de base do paciente.

Na zona periférica observamos áreas de alto sinal na sequência ponderada em T1, dispersas de forma difusa, sugerindo conteúdo hemorrágico, provavelmente relacionado com a biópsia prévia realizada pelo paciente.

Existe irregularidade nos contornos e certa perda da definição da cápsula prostática, predominando na região mediana / ápica da próstata à esquerda e na base da próstata à direita. A possibilidade deste achado está relacionado com extensão extracapsular da doença de base, deve ser considerada. Há ainda íntima relação desses nódulos com o feixe vasculo-nervoso, podendo existir comprometimento do mesmo.

As vesículas seminais encontram-se substituídas por múltiplas formações císticas, algumas confluentes, medindo as dominantes cerca de 3,0cm.

Esses cistos apresentam conteúdo levemente heterogêneo, podendo corresponder a líquido de conteúdo espesso. Existe formação de nível líquido / líquido.

Pequena formação cística medindo cerca de 0,9 cm, situada na linha mediana, na próstata, sugerindo cisto utricular.

Em na cavidade pélvica à direita. Nota-se pequeno cisto simples no seu terço médio, medindo cerca de 1.0cm.

Não caracterizamos linfonodomegalias ou líquido livre.

Leve distensão dos segmentos de alças intestinais de delgado, individualizadas.

Pequenas formações císticas em forames neurais sacrais, remodelando os mesmos cistos perineurais.

**Estadio por ressonância magnética: T3aN0**

Dra Katia Pereira CRM PE- 09535

Dr. Gustavo Henrique T. Sales Barbosa - CREMEPE - 12702

Título de Especialista em Patologia pela Sociedade Brasileira de Patologia e Associação Médica Brasileira  
Membro Efetivo da Sociedade Brasileira de Patologia  
Residência Médica em Anatomia Patológica na USP - Ribeirão Preto

Dra. Betina Diniz Lins Quérette - CREMEPE - 18206

Membro Efetivo da Sociedade Brasileira de Patologia e Associação Médica Brasileira  
Residência Médica em Anatomia Patológica na UNICAMP - Campinas

2018



LABORATÓRIO MÉDICO

**Dr. Romualdo Lins**  
BIÓPSIAS - CITOPATOLOGIA  
CONGELAÇÃO - IMUNOISTOQUÍMICA

Dr. Romualdo Correia Lins Filho - CREMEPE - 12702

Título de Especialista em Patologia pela Sociedade Brasileira de Patologia e Associação Médica Brasileira  
Membro Efetivo da Sociedade Brasileira de Patologia  
Ex-Professor do Centro de Ciências da Saúde da UNICAMP e da Universidade Regional do Noroeste do Paraná



Documento Assinado Digitalmente por: WANESSA LARISSA DE OLIVEIRA COUTO ARRUDA  
Acesse em: [https://ctce.tce.pe.gov.br/epi/validaDoc.seam?cdigo\\_documento=d3c4b6b7-fa8d-4370-93b2-7f7594320b0d](https://ctce.tce.pe.gov.br/epi/validaDoc.seam?cdigo_documento=d3c4b6b7-fa8d-4370-93b2-7f7594320b0d)

Nome: **Josenaldo Bezerra Rolim**  
Requisitante: **Dr.(a) Sharlles Gois Cavalcante**  
Exame: **Histopatológico de fragmentos prostáticos**

Nº do Exame: **PC-170873-18**

Data: **19/11/2018**

### Exame Macroscópico:

Em formalina e em recipientes separados e especificados, o material recebido para exame consta de:

- 1-"Apical direita": Três fragmentos teciduais cordonais, elásticos e esbranquiçados, o maior medindo 1,7x0,1 cm. Material incluído totalmente.
- 2-"Apical esquerda": Dois fragmentos teciduais cordonais, elásticos e esbranquiçados, o maior medindo 1,8x0,1 cm. Material incluído totalmente.
- 3-"Base direita": Dois fragmentos teciduais cordonais, elásticos e esbranquiçados, o maior medindo 1,5x0,1 cm. Material incluído totalmente.
- 4-"Base esquerda": Dois fragmentos teciduais cordonais, elásticos e esbranquiçados, o maior medindo 2,0x0,1 cm. Material incluído totalmente.
- 5-"Terço médio à direita": Três fragmentos teciduais cordonais, elásticos e esbranquiçados, o maior medindo 2,1x0,1 cm. Material incluído totalmente.
- 6-"Terço médio à esquerda": Dois fragmentos teciduais cordonais, elásticos e esbranquiçados, o maior medindo 1,7x0,1 cm. Material incluído totalmente.

### Conclusão:

Produto de biópsia prostática:

- 1-"Apical direita":  
Adenocarcinoma acinar usual da próstata, Gleason 3+3=6 (grau 1 do sistema de graduação da OMS/SIPU), comprometendo cerca de 5% da extensão dos fragmentos
- 2-"Apical esquerda":  
Adenocarcinoma acinar usual da próstata, Gleason 3+3=6 (grau 1 do sistema de graduação da OMS/SIPU), comprometendo cerca de 5% da extensão dos fragmentos
- 3-"Base direita":  
Adenocarcinoma acinar usual da próstata, Gleason 3+4=7 (grau 2 do sistema de graduação da OMS/SIPU), comprometendo cerca de 30% da extensão dos fragmentos
- 4-"Base esquerda":  
Tecido prostático benigno
- 5-"Terço médio à direita":  
Tecido prostático benigno
- 6-"Terço médio à esquerda":  
Adenocarcinoma acinar usual da próstata, Gleason 3+3=6 (grau 1 do sistema de graduação da OMS/SIPU), comprometendo cerca de 5% da extensão dos fragmentos

Dr. Romualdo Correia Lins Filho  
CREMEPE - 7318

Dra. Betina Diniz Lins Quérette  
CREMEPE - 18206

Dr. Gustavo Henrique T. Sales Barbosa





## PARECER DA JUNTA MÉDICA EXAMINADORA

Colaborador (a) MARIA DA SAUDE LIMA BEZERRA, devera ter seu atestado  
acatado.

DIB: 31/07/2019 DCB:30/08/2019.

Ibimirim , 28 de Agosto de 2019.

**JUNTA MÉDICA EXAMINADORA**

Carimbo, assinatura e CREMEPE

Leonara F. Rieger  
CRM-PE: 18916  
Médico do Trabalho

Carimbo, assinatura e CREMEPE

Dra. Erika Gondim Paiva  
CRM: 18918






**ATESTADO**

Atestamos que o servidor (a) MARIA DA SAUDE LIMA BEZERRA, devera ter seu atestado acatado.

DIB: 31/07/2019 DCB:30/08/2019.

Ibimirim, 28 de Agosto de 2019.

**JUNTA MÉDICA EXAMINADORA**

  
Leonardo F. Ribeiro  
CRM-PE: 18918  
Médico do Trabalho

Carimbo, assinatura e CREMEPE

  
Dra. Erika Gondim Paiva  
CRM: 18918

Carimbo, assinatura e CREMEPE



## ATESTADO

Atestamos que o servidor (a) MARIA VANDULEIDE RAMALHO DOS SANTOS, devera retornar as suas atividades laborais.

Ibimirim, 28 de Agosto de 2019.

### JUNTA MÉDICA EXAMINADORA

Leonardo F Riegert  
CRM-PE. 18916  
Médico do Trabalho

Carimbo, assinatura e CREMEPE

Dra. Erika Gondim Paiva  
CRM 18918

Carimbo, assinatura e CREMEPE



## PARECER DA JUNTA MÉDICA EXAMINADORA

Colaborador (a) MARIA VANDULEIDE RAMALHO DOS SANTOS portadora de HAS concursada na função de professora há 21 anos aproximadamente, com queixas de insônia em ocasiões, deveria retornar as suas atividades laborais. Não apresenta ajuste terapêutico nos últimos meses.

CID: F33.1//F41.9

EM USO: Duloxetine//Bupropiona//Quetiapina//Dalmadorm/Velija/Zetron/Atip XR 50.

### EXAME MENTAL:

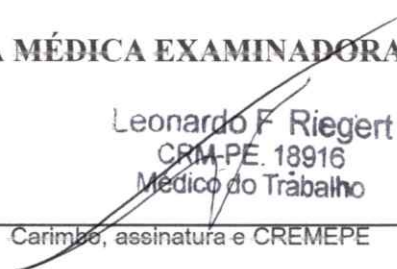
A pericianda conhece o propósito do exame. Apresenta vestida de maneira bem simples e com boa higiene. Esta lúcida e orientada. Não exibe facie de sofrimento subjetivo, boa iniciativa e colaboração, compreende as perguntas e contesta de tônus normal. Não evidencio alterações cognitivas ou transtornos psicóticos, tais como delírios, alucinações e desagregações. Igualmente não manifesta conduta que indique transtorno na sua personalidade, não se observa um status de ansioso-depressivo. Senso crítico e ético preservado, linguagem verbal normal. Apresenta humor de tônus de vontade normal. Inteligência global sem comprometimento.

OBS: A colaboradora relata melhora clínica após terapia.

- Não apresenta incapacidade laboral durante avaliação da junta médica.

Ibimirim, 28 de Agosto de 2019.

### JUNTA MÉDICA EXAMINADORA

  
Leonardo F Riegert  
CRM-PE. 18916  
Médico do Trabalho

Carimbo, assinatura e CREMEPE

  
Dra. Erika Gonçales Paiva  
CRM 18918

Carimbo, assinatura e CREMEPE



## ATESTADO

Atestamos que o servidor (a) RAQUEL CORDEIRO DA SILVA SANTOS  
devera ter seu atestado acatado.

DIB: 24/07/2019 DCB:07/08/2019.

Ibimirim, 28 de Agosto de 2019.

**JUNTA MÉDICA EXAMINADORA**

Leonardo F. Flegert  
CRM-PE. 18916  
Médico do Trabalho

Carimbo, assinatura e CREMEPE

Dr(a) Bruna Gondim Pinna  
CRM. 18948

Carimbo, assinatura e CREMEPE



## PARECER DA JUNTA MÉDICA EXAMINADORA

Colaborador (a) RAQUEL CORDEIRO DA SILVA SANTOS, nega comorbidades, concursada na função TECNICA DE ENFERMAGEM há aproximadamente 05 anos, vítima de queda de moto ocasionando fratura de radio esquerdo, devera ter seu atestado acatado.

DIB: 24/07/2019 DCB:07/08/2019.

EM USO: Nega uso de medicamentos.

### EXAME FISICO MEMBRO SUPERIOR ESQUERDO.

Colaboradora apresenta cicatriz cirúrgica em antebraço esquerdo de aproximadamente 13 cm, sem sinais de complicação.

OBS: Não apresentou atestados médicos durante junta medica.

Ibimirim , 28 de Agosto de 2019.

JUNTA MÉDICA EXAMINADORA  
Leonardo F. Riegel  
CRM-PE. 18916  
Médico de Trabalho

Carimbo, assinatura e CREMEPE

Dra. Brilka Gondim Pereira  
CRM: 18918

Carimbo, assinatura e CREMEPE